



# การรักษาฟันเดนซ์อีแวกจินเนทัสในฟันกรามน้อย ซี่ที่ 2 ล่างขวา ซึ่งมีรอยโรคในช่องปากร่วมด้วย : รายงานผู้ป่วย 1 ราย

ผ่องผุด หาญนรเศรษฐ์ วท.บ., ท.บ., ป. บัณฑิตสาขาวิทยาเอนโดดอนต์

โรงพยาบาลคณะทันตแพทยศาสตร์ คณะทันตแพทยศาสตร์ จุฬาลงกรณ์มหาวิทยาลัย

## บทคัดย่อ

ฟันเดนซ์อีแวกจินเนทัสเป็นฟันที่มีความผิดปกติของผิวเคลือบฟัน ซึ่งมีลักษณะเป็นปุ่มนูนยื่นออกมาจากผิวเคลือบฟัน มักพบว่าเนื้อเยื่อในฟันตายเพราะปุ่มฟันหักทำให้ แบคทีเรียแทรกซึมเข้าไปได้ ก่อให้เกิดพยาธิสภาพที่ปลายรากฟันและอาจทำให้มีรอยโรคในช่องปากร่วมด้วย โดยทั่วไปมักจะเกิดในฟันที่ปลายรากฟันยังไม่ปิด ในรายงานนี้แสดงผลการรักษาคลองรากฟันเดนซ์อีแวกจินเนทัสในฟันกรามน้อยซี่ที่ 2 ล่างขวาซึ่งมีรอยโรคในช่องปากร่วมด้วย โดยใช้ แคลเซียมไฮดรอกไซด์ เพื่อกระตุ้นให้มีการเสริมสร้างการปิดที่ปลายรากฟัน และอุดคลองรากฟันด้วยวิธี Lateral condensation จากการติดตามผลการรักษาเป็นเวลา 1 ปี 6 เดือน พบว่ามีการสร้างกระดูกที่บริเวณปลายรากฟัน ฟันใช้งานได้ดี ไม่มีรอยโรค หรือพยาธิสภาพเกิดขึ้นใหม่

(ว ทนต จุฬาฯ 2545;25: 27-32)

## บทนำ

ฟันที่มีลักษณะเป็นฟันเดนซ์อีแวกจินเนทัส (Dens evaginatus) เป็นฟันที่มีความผิดปกติของผิวเคลือบฟัน มีลักษณะเป็นปุ่มนูนยื่นออกมาจากผิวเคลือบฟัน ด้านที่มีการสบฟัน และมีส่วนของโพรงเนื้อเยื่อในฟันยื่นเข้าไปในแกนกลางของปุ่มฟัน<sup>1,2</sup> ซึ่งมีสาเหตุมาจากการเปลี่ยนแปลงการเจริญเติบโตของฟันในส่วน ของ dental papilla<sup>3</sup> และยังสามารถพบได้ในฟันกรามน้อย<sup>1,3</sup> สำหรับอุบัติการณ์ของการเกิดฟันเดนซ์อีแวกจินเนทัส ในกลุ่มประชากร สำนวจพบว่า มีค่าประมาณร้อยละ 1 ถึงร้อยละ 2<sup>4</sup> และอุบัติการณ์ของการเกิดฟันเดนซ์อีแวกจินเนทัสในประเทศไทย จากการศึกษาของ Reichart และคณะ<sup>5</sup> พบว่ามีค่าประมาณร้อยละ 1.01 ส่วนใหญ่ของฟันเดนซ์อีแวกจินเนทัส จะพบในกลุ่มพวก Mongoloid<sup>6,7</sup> และรอยโรคเกือบทั้งหมดมักเกิดกับฟันกรามน้อย<sup>8</sup>

ส่วนใหญ่มักพบว่าเนื้อเยื่อในฟันเดนซ์อีแวกจินเนทัส มีพยาธิสภาพเกิดขึ้นหลังจากที่ฟันขึ้นมาในช่องปากไม่นาน<sup>3</sup> เนื่องจากชั้นของเนื้อฟันที่ปกคลุมบริเวณ อีแวกจินเนทัส (Evaginatus) หลุดไปทำให้มีทางติดต่อระหว่าง อีแวกจินเนทัส กับ โพรงเนื้อเยื่อในฟัน แบคทีเรียจึงสามารถแทรกซึมเข้าไปได้ และนำไปสู่การเกิดพยาธิสภาพที่ปลายรากฟัน<sup>9</sup> รวมถึงอาจก่อให้เกิดรอยโรคในช่องปากร่วมด้วย ตามรายงานของ Oehlers<sup>1</sup> และ Chen<sup>10</sup> พบว่าโพรงเนื้อเยื่อในฟันเดนซ์อีแวกจินเนทัสจะตายร้อยละ 40

บทความนี้เป็นรายงานผลสำเร็จของการรักษาฟันเดนซ์อีแวกจินเนทัสที่มีรอยโรคในช่องปากร่วมด้วย ในฟันกรามน้อยซี่ที่ 2 ล่างขวา ซึ่งจุดมุ่งหมายในการเสนอเพื่อแสดงว่า ฟันเดนซ์อีแวกจินเนทัสที่มีรอยโรคในช่องปากร่วมด้วยนั้น สามารถ

รักษาให้หายได้โดยการรักษาคคลองรากฟันแต่เพียงอย่างเดียว โดยไม่ต้องทำการผ่าตัด

**รายงานผู้ป่วย**

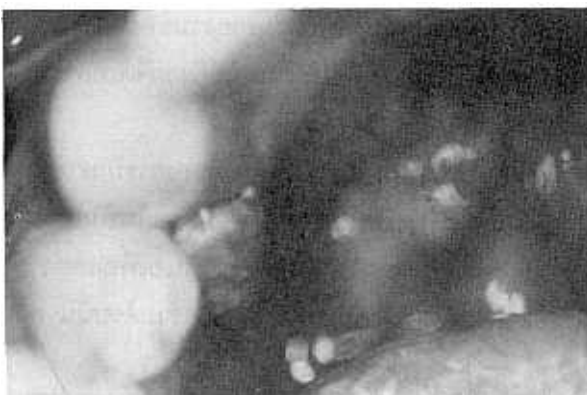ผู้ป่วยเด็กชายไทยอายุ 11 ปี อาชีพนักเรียน มาพบทันต- แพทย์ เมื่อวันที่ 17 มีนาคม 2543 ด้วยอาการมีรอยโรคใน ช่องปาก ลักษณะเป็น gum boil ที่บริเวณด้านลิ้นของฟัน กรามน้อยซี่ที่ 2 ล่างขวา ร่วมกับมีอาการปวดฟันขึ้นอย่างรุนแรง ผู้ป่วยมีสุขภาพโดยทั่วไปแข็งแรง ไม่มีโรคประจำตัว และไม่มี ประวัติแพ้ยา

**การตรวจในช่องปาก** พบว่า gum boil บริเวณด้าน ลิ้นของฟันกรามน้อยซี่ที่ 2 ล่างขวา มีลักษณะเป็นก้อนเนื้อผิว ขรุขระเล็กน้อยขนาดประมาณ 5x5 มิลลิเมตร กดนิ่ม และ บริเวณด้านบดเคี้ยวของฟันขึ้นนี้มีปุ่มฟันงอกเกินขึ้นมาและมี ลักษณะการแตกหักของยอดปุ่มฟัน ที่บริเวณตัวฟันไม่พบว่ามี ฟันผุ หรือได้รับการอุดฟันแต่อย่างใด (รูปที่ 1) เมื่อเคาะที่ตัวฟัน ผู้ป่วยจะรู้สึกเจ็บมาก จากการตรวจความมีชีวิตของเนื้อเยื่อใน ฟันโดยใช้ Electrical pulp tester ผลพบว่าไม่ตอบสนองต่อ กระแสไฟฟ้า

**การตรวจภาพถ่ายภาพรังสี** พบเงาดำที่ปลายรากฟัน กรามน้อยซี่ที่ 2 ล่างขวา ขนาดประมาณ 3x3 มิลลิเมตร และ พบว่าผิวกระดูกเบ้าฟัน (lamina dura) ขาดหายไป ปลายรากฟัน ยังปิดไม่สมบูรณ์ อาจเพราะเนื้อเยื่อในฟันตายก่อนที่ฟันจะ เจริญเต็มที่ (รูปที่ 2)

**การวินิจฉัย** เนื้อเยื่อในฟันอักเสบชนิดไม่สามารถกลับ คืนสภาพปกติ (Irreversible pulpitis)

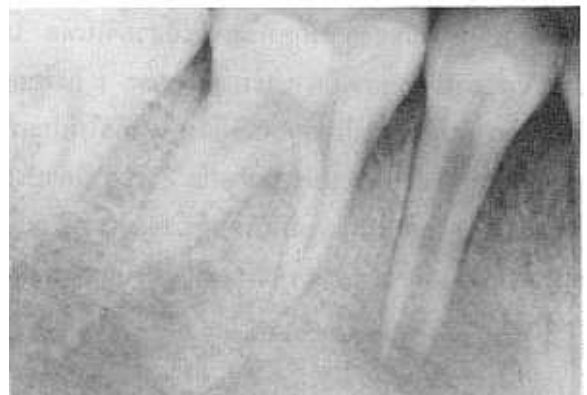**รูปที่ 1** ภาพลักษณะภายในช่องปากบริเวณฟันกรามน้อยซี่ที่ 2 ล่างขวา  
**Fig.1** Oral manifestation of the mandibular right second premolar.



**การรักษา** รักษาโดยทำ Apexification treatment โดยใช้ แคลเซียมไฮดรอกไซด์ กระตุ้นให้ปลายรากฟันปิดแล้วจึงอุด คลองรากฟันด้วยกัตตาเปอร์ซาลด้วยวิธี Lateral condensation

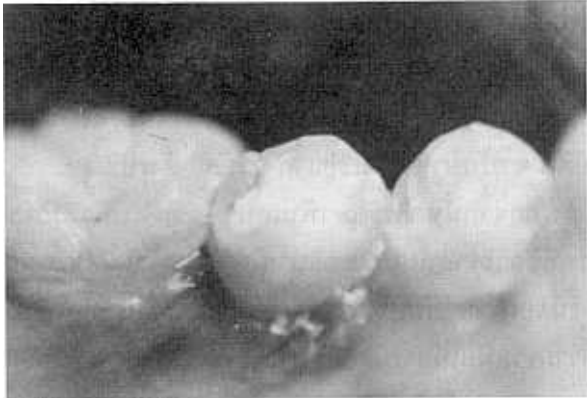
ขั้นตอนแรกเริ่มด้วยการแยกฟันโดยใช้แผ่นยางกั้นน้ำลาย เปิดเข้าสู่โพรงฟัน พบว่าเนื้อเยื่อในฟันเป็นเนื้อเยื่อที่ตายแล้ว จึงทำความสะอาดคลองรากฟันโดยการล้าง และขยายคลอง รากฟันด้วยวิธี Step back preparation ล้างและซึบให้แห้งด้วย Sterile paper points หลังจากนั้นทำ Medication ภายในคลอง รากฟันด้วยแคลเซียมไฮดรอกไซด์ผสมน้ำกลั่น ปิดโพรงฟัน ชั่วคราวด้วย CAVIT® และ IRM® นัดผู้ป่วยกลับมาล้างและ เปลี่ยนแคลเซียมไฮดรอกไซด์ ในระยะ 1 เดือน 3 เดือน 6 เดือน หลังจาก 3 เดือนไม่พบรอยโรคที่บริเวณด้านลิ้นของฟันกราม- น้อยซี่ที่ 2 ล่างขวา สภาพเหงือกปกติเหมือนเหงือกบริเวณข้าง เคียง (รูปที่ 3) หลังจาก 11 เดือน เมื่อตรวจด้วยภาพถ่ายรังสี พบว่าเงาดำที่บริเวณปลายรากฟันเริ่มมีการสร้างกระดูกขึ้นมา แทนที่ และความยาวของปลายรากฟันมีความยาวเพิ่มขึ้นกว่า เดิมประมาณ 3 มิลลิเมตร เมื่อใช้เครื่องมือขยายคลองรากฟัน ทดสอบที่ปลายรากฟันจะกดถูกส่วนแข็ง ๆ (Calcified barrier) (รูปที่ 4) ผู้ป่วยไม่มีอาการปวด สภาพเหงือกโดยรอบปกติ ไม่ มีรอยโรคเพิ่มขึ้นสภาพฟันใช้งานได้ตามปกติ จึงอุดคลองรากฟัน ด้วยกัตตาเปอร์ซาล โดยวิธี Lateral condensation (รูปที่ 5) และ บูรณะฟันด้านบดเคี้ยวด้วย Light cure composite resin เมื่อ นัดผู้ป่วยกลับมาตรวจซ้ำอีกประมาณ 1 ปี 6 เดือน พบว่าผู้ป่วย ไม่มีอาการปวดฟัน เคาะไม่เจ็บ ฟันสามารถใช้งานได้ตามปกติ ไม่พบรอยโรคเกิดใหม่ (รูปที่ 6) จากการตรวจภาพถ่ายภาพรังสีพบ ว่ามีการต่อเนื่องของผิวกระดูกเบ้าฟัน และมีการสร้างกระดูกที่ ปลายรากฟัน (รูปที่ 7)

**รูปที่ 2** ภาพรังสีก่อนการรักษาของฟันกรามน้อยซี่ที่ 2 ล่างขวา  
**Fig.2** Preoperative radiograph of the mandibular right second premolar.



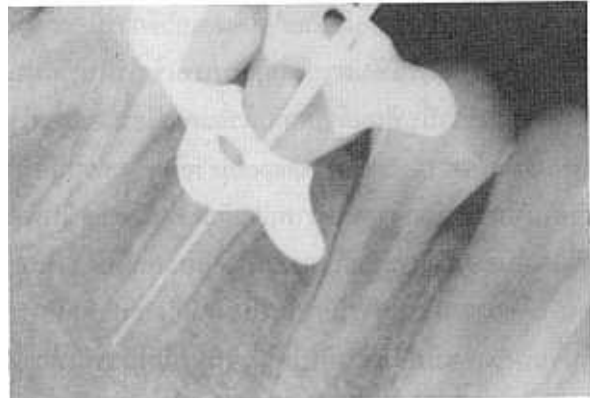
**รูปที่ 3** ภาพลักษณะภายในช่องปากบริเวณฟันกรามน้อยซี่ที่ 2 ล่างขวา หลังการรักษา 3 เดือน

**Fig.3** Oral manifestation of the mandibular right second premolar after 3 months.



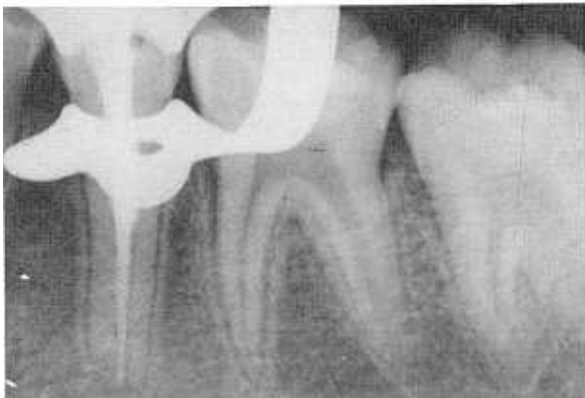**รูปที่ 4** ภาพรังสีหลังการรักษา 11 เดือน พบมีการสร้าง calcified barrier ที่ปลายรากฟันกรามน้อยซี่ที่ 2 ล่างขวา

**Fig.4** Eleven-month recall examination radiograph of the mandibular right second premolar shows a calcified barrier at the root apex.



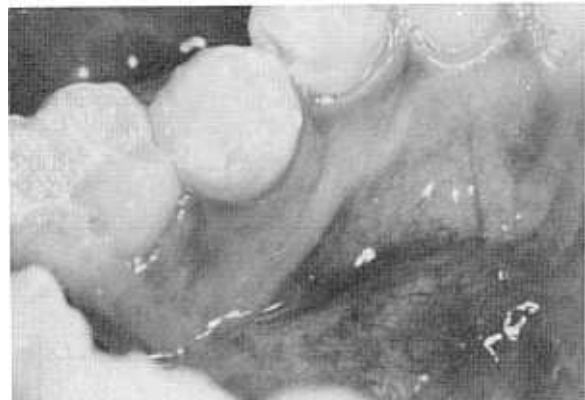**รูปที่ 5** ภาพรังสีหลังการอุดคลองรากฟันกรามน้อยซี่ที่ 2 ล่างขวา

**Fig.5** Post operative radiograph of root canal filling of the mandibular right second premolar.



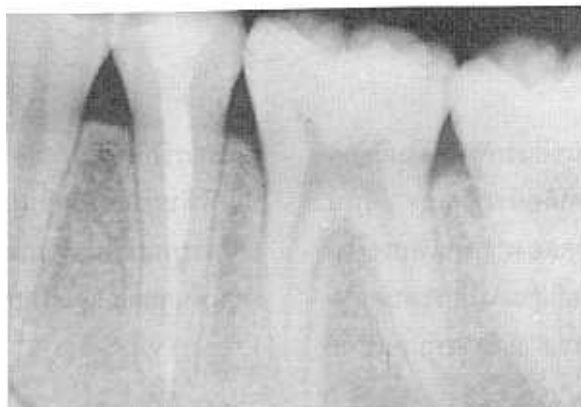**รูปที่ 6** ภาพลักษณะภายในช่องปากของฟันกรามน้อยซี่ที่ 2 ล่างขวาหลังการติดตามผลการรักษาเป็นเวลา 1 ปี 6 เดือน

**Fig.6** Oral manifestation of the mandibular right second premolar after one and a half year recall.



**รูปที่ 7** ภาพรังสีติดตามผลการรักษาของฟันกรามน้อยซี่ที่ 2 ล่างขวา หลังจาก 1 ปี 6 เดือน

**Fig.7** One and a half year recall examination radiograph of the mandibular right second premolar.



### วิจารณ์

ฟันเดนซออีแวกจินเทสถ้าได้รับการตรวจวินิจฉัยตั้งแต่ฟันเริ่มขึ้นในช่องปากควรจะได้รับกำบังก่อนที่ปุ่มฟันนั้นจะหัก อันจะเป็นเหตุให้แบคทีเรียแทรกซึมเข้าไปในโพรงเนื้อเยื่อในฟันได้ ซึ่งจากการศึกษาของ Sim<sup>3</sup> ได้เสนอวิธีการป้องกันฟันเดนซออีแวกจินเทสให้ฟันตายโดยการกรอเข้าไปในปุ่มฟันที่ยื่นขึ้นมา จนถึงชั้นเนื้อฟันแล้วปิดทับด้วยแคลเซียมไฮดรอกไซด์ และบูรณะฟันด้วย Light cure composite resin จะช่วยป้องกันเนื้อเยื่อในฟันได้ นอกจากนี้ภาพถ่ายรังสี Bite wing ในฟันที่กำลังงอกขึ้นมาในช่องปากจะช่วยในการวินิจฉัยฟันเดนซออีแวกจินเทสได้ก่อน เพื่อวางแผนในการป้องกันฟันมิให้เกิดการแตกหักของปุ่มฟันจนถึงโพรงเนื้อเยื่อในฟันได้<sup>3,9</sup> ในกรณีที่ปุ่มฟันหักและทะลุจนถึงโพรงเนื้อเยื่อในฟันและเกิดมีพยาธิสภาพแล้วนั้น แต่เดิมใช้การรักษาโดยการถอนฟันขึ้นนั้นหรืออาจจะทำการผ่าตัด

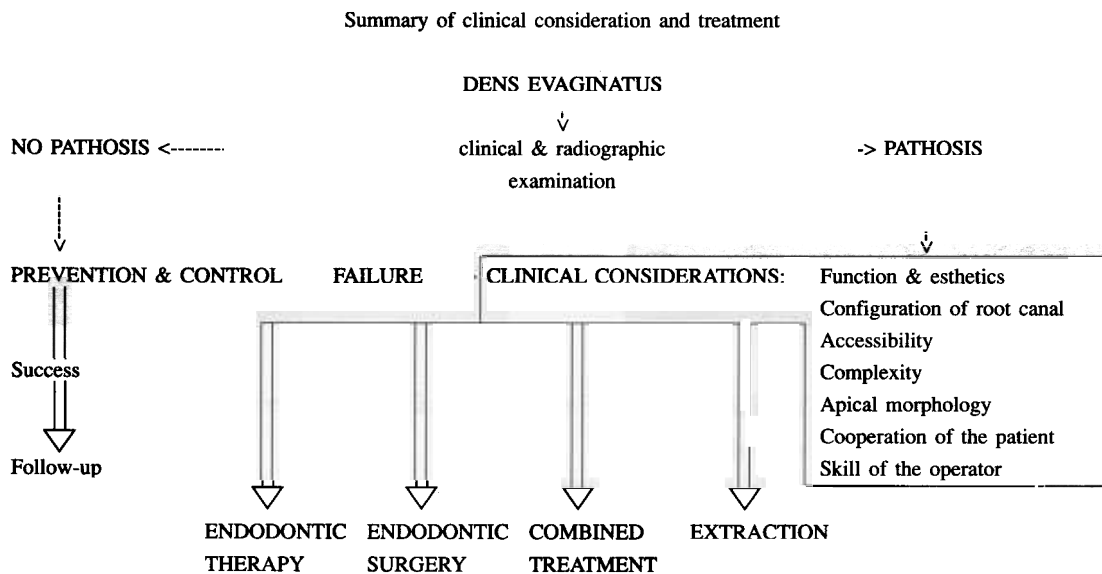
ร่วมกับการรักษาลงรากฟัน แต่ในปัจจุบันการรักษาคลองรากฟันเพียงอย่างเดียวก็สามารถจะทำให้การรักษาฟันเดนซออีแวกจินเทสประสบความสำเร็จได้<sup>3,10,11</sup>

อย่างไรก็ตามฟันเดนซออีแวกจินเทสนั้นส่วนใหญ่ปลายรากฟันมักจะเจริญเติบโตไม่สมบูรณ์<sup>11,12,13</sup> ดังนั้นจึงต้องนำแคลเซียมไฮดรอกไซด์มาใช้ใส่ในคลองรากฟันเพื่อช่วยกระตุ้นให้ปลายรากฟันปิด<sup>14-19</sup> ก่อนจึงจะอุดคลองรากฟันได้ ซึ่งมีแนวทางการปฏิบัติในการรักษาฟันเดนซออีแวกจินเทส<sup>20</sup> ดังรูปที่ 8

นอกจากนั้นการรักษาฟันเดนซออีแวกจินเทสที่มีพยาธิสภาพที่ปลายรากฟัน ควรอธิบายให้ผู้ป่วยเข้าใจถึงขบวนการและขั้นตอนในการรักษาว่าจำเป็นต้องใช้เวลานาน เพื่อให้ผู้ป่วยให้ความร่วมมือในการนัดกลับมาเพื่อติดตามผล การรักษาจึงจะประสบความสำเร็จ

รูปที่ 8 แผนภูมิแสดงแนวทางปฏิบัติในการรักษาฟันเดนซออีแวกจินเทส

Fig.8 Diagram representation of clinical consideration and treatment of Dens Evaginatus. (คัดลอกจาก Rotstein I, Stabholz A, Heling I, Friedman S. Clinical considerations in the treatment of dens invaginatus. Endod Dent Traumatol 1987;3:245-54.)



### สรุป

ความสำเร็จของการรักษาฟันเดนซออีแวกจินเทสในผู้ป่วยรายนี้ ได้จากการตรวจและวินิจฉัยโรคได้อย่างถูกต้อง ดังนั้นการวางแผนการรักษาโดยวิธีการรักษาลงรากฟันเพียงอย่างเดียว โดยไม่ต้องทำการผ่าตัดร่วมด้วยก็สามารถประสบความสำเร็จได้ นอกจากนี้ยังมีข้อเสนอแนะว่า ถ้าหากทันตแพทย์

ผู้ทำการรักษาสามารถตรวจพบว่ามีฟันเดนซออีแวกจินเทสในช่วงที่ฟันกำลังงอกขึ้นมาในช่องปาก ทันตแพทย์ก็ควรจะทำกรบูรณะฟันบริเวณปุ่มฟันนั้นด้วย Composite resin ก่อนที่ปุ่มฟันจะหัก และมีพยาธิสภาพที่ปลายรากฟันตามมา

### เอกสารอ้างอิง

1. Obhlers FAC. The tuberculated premolar. *Dent Pract Manage* 1956; 6:144-8.
2. Oehlers FAC, Lee KW, Less EC. Dens evaginatus (evaginated odontome). *Dent Pract Manage* 1967;17:239-44.
3. Sim TPC. Management of dens evaginatus:evaluation of two prophylactic treatment methods. *Endod Dent Traumatol* 1996;12: 137-40.
4. Yip WK. The prevalence of dens evaginatus. *Oral Surg Oral Med Oral Pathol* 1974;38:465-8.
5. Reichart P, Tantiniiran D. Dens evaginatus in the Thai: An evaluation of fifty-one cases. *Oral Surg Oral Med Oral Pathol* 1975;39:615-21.
6. Merrill RG. Occlusal anomalous tubercles on premolars of Alaskan Eskimos and Indians. *Oral Surg Oral Med Oral Pathol* 1964;17: 484-96.
7. Priddy WL, Carter HG, Auzins J. Dens evaginatus-an anomaly with clinical significance. *J Endod* 1976;251-2.
8. McAllan LH, DefterosPA. Dens evaginatus. *Aust Dent J* 1989;34: 130-1.
9. Robert A, Ted Wong M. Pulp Management in dens evagination. *J Endod* 1996;22:323-5.
10. Chen RS. Conservative management of dens evaginatus. *J Endod* 1984;10:253-7.
11. Wong MT, Augsburger RA. Management of dens evaginatus. *Gen Dent* 1992;40:300-3.
12. Tratman EK. An Unrecorded form of the simplest type of diluted composite odontome. *Br Dent J* 1949;86:27.
13. Allwright WC. Odontomes of the axial core type as a cause of osteomyelitis of the mandible. *Br Dent J* 1958;104:363-5.
14. Stewart GG. Calcium hydroxide-induced root healing. *J Am Dent Assoc* 1975;90:793-800.
15. Heithersay GS. Calcium hydroxide in the treatment of pulpless teeth with associated pathology. *J Br Endod Soc* 1975;8:74-93.
16. Holland R, Mello V, Bernabe PF, Fiho HAO. Permeability of the hard tissue bridge formed after pulpotomy with calcium hydroxide: a histologic study. *J Am Dent Assoc* 1979;99:472-5.
17. Ferguson FS, Friedman S, Frazzetto V. Successful apexification technique in an immature tooth with dens in dente. *Oral Surg Oral Med Oral Pathol* 1980;49:356-9.
18. Weisenseel A, Hicks M, Pelleu B. Calcium Hydroxide as an Apical Barrier. *J Endod* 1987;13:1-5.
19. Weine FS. *Endodontic therapy*. 5<sup>th</sup> ed. St. Louis : The C.V. Mosby Co. 1996;723-44.
20. Rotstein I, Stabholz A, Heling I, Friedman S. Clinical considerations in the treatment of dens invaginatus. *Endod Dent Traumatol* 1987; 3:245-54.

# Management of dens evaginatus with oral lesion in a mandibular right second premolar : A case report

Pongpud Hannoraseth, M.Sc., D.D.S., Grad. Dip. in Clin. Sc. (Endodontics)

Department of Dental Hospital, Faculty of Dentistry, Chulalongkorn University

## Abstract

Dens evaginatus is a developmental anomaly resulting from an alteration in the normal growth pattern of the dental papilla of tooth. Pulp of tooth with dens evaginatus usually becomes involved shortly after eruption. Dens evaginatus leads to pulp necrosis because of occlusal trauma or pulp exposure. Pulp necrosis occurs before root formation is completed. Calcium hydroxide treatment is used to induce the closure of the root apex. The purpose of this article is to report the result of treatment of a dens evaginatus with oral lesion in a mandibular right second premolar. The result obtained by non surgical root canal treatment of this case is successful.

(CU Dent J 2002;25: 27-32)

*Key words: Dens evaginatus; mandibular right second premolar*

---