



บทความวิชาการ

Original Article

# ภาวะใส่ท่อช่วยหายใจลำบากในผู้ป่วยศัลยกรรมช่องปากและแม็กซิลโลเฟเชียล: รายงานผู้ป่วย

จิรวรรณ จิระกิจจา พ.บ.

ภาควิชาศัลยศาสตร์ คณะทันตแพทยศาสตร์ จุฬาลงกรณ์มหาวิทยาลัย

## บทคัดย่อ

การให้ยาระงับความรู้สึกทั่วไปสำหรับการทำศัลยกรรมช่องปากและแม็กซิลโลเฟเชียล วิชาญแพทย์มีโอกาสพบปัญหาการช่วยหายใจ และการใส่ท่อช่วยหายใจลำบากได้เสมอ การประเมินสภาพทางเดินหายใจในระยะก่อนผ่าตัด และการเตรียมความพร้อมอย่างเหมาะสมทำให้การระงับความรู้สึกทำได้อย่างปลอดภัยปราศจากภาวะแทรกซ้อน

รายงานผู้ป่วย 2 ราย ซึ่งได้รับการจัดการกับปัญหาใส่ท่อช่วยหายใจต่างกัน ผู้ป่วยรายที่ 1 เป็นชายอายุ 16 ปี เข้ารับการผ่าตัดเสริมสร้างขากรรไกรล่างด้วยกระดูกเชิงกรานร่วมกับใช้แผ่นโลหะไททาเนียมตามกระดูกลักษณะกายวิภาคของใบหน้าซึ่งบ่งบอกภาวะใส่ท่อช่วยหายใจลำบาก คือ ขากรรไกรล่างสั้น หลุบเข้าด้านในและขยับลิ้นได้น้อย ซึ่งเกิดจากการผ่าตัดหลายครั้งก่อน เลือกใช้เทคนิคการใส่ท่อช่วยหายใจโดยใช้กล้องตรวจกล่องเสียงชนิดท่อใยแก้วนำแสง ภายใต้การดมยาสลบได้อย่างปลอดภัย ผู้ป่วยรายที่ 2 เป็นหญิงอายุ 75 ปี ได้รับการวินิจฉัยเป็นลูดวิกส์แองเจนา ต้องผ่าตัดเจาะระบายหนองออก ภายใต้การดมยาสลบ วิชาญแพทย์วางแผนขั้นต้นจะทำการประเมินทางเดินหายใจ และใส่ท่อช่วยหายใจโดยวิธีไดเรกต์ลาริงโกสโคปี หลังจากให้ยาสงบประสาทเข้าหลอดเลือดดำ ผู้ป่วยหมดสติร่วมกับทางเดินหายใจส่วนบนอุดตันอย่างสมบูรณ์ ไม่สามารถช่วยการหายใจด้วยหน้ากากช่วยหายใจ ความอึดตัวของออกซิเจนในเลือดแดงต่ำลงมากร่วมกับชีพจรเต้นช้า ผู้ป่วยได้รับการผ่าหลอดลมคอฉุกเฉิน เพื่อเปิดทางเดินหายใจและช่วยหายใจจนสัญญาณชีพกลับมาปกติ หลังผ่าตัดผู้ป่วยฟื้นจากยาสลบ รู้สึกตัวดี แต่หายใจเองไม่เพียงพอจำเป็นต้องใช้เครื่องช่วยหายใจ จึงย้ายผู้ป่วยไปรับการรักษาต่อในหออภิบาลผู้ป่วยหนักของโรงพยาบาลตำรวจ ผู้ป่วยกลับบ้านได้หลังจากเข้ารับการรักษาหนักเกือบ 2 เดือน เนื่องจากมีภาวะแทรกซ้อนของระบบหัวใจและหลอดเลือด

(ว ทนต จุฬฯ 2548;28:51-8)

**คำสำคัญ:** การให้ยาระงับความรู้สึกทั่วไป; ภาวะใส่ท่อช่วยหายใจลำบาก; ศัลยกรรมช่องปากและแม็กซิลโลเฟเชียล

## บทนำ

ในการให้ยาระงับความรู้สึกทั่วไป (general anesthesia) เพื่อทำผ่าตัดบริเวณช่องปากและแม็กซิลโลเฟเชียลจำเป็นต้องมีการใส่ท่อช่วยหายใจ (endotracheal tube) ร่วมด้วยเสมอเพื่อป้องกันการอุดตันของทางเดินหายใจ

และเพื่อสามารถควบคุมการหายใจได้ตลอดระยะเวลาผ่าตัด วิชาญแพทย์มีโอกาสเผชิญกับผู้ป่วยที่มีภาวะใส่ท่อช่วยหายใจลำบาก (difficult airway) ร้อยละ 3-18<sup>1</sup> ในการดมยาสลบตามปกติ อุบัติการณ์จะมากขึ้นในผู้ป่วยที่มีพยาธิสภาพหรือความผิดปกติทางกายวิภาคบริเวณช่องปากและใบหน้า

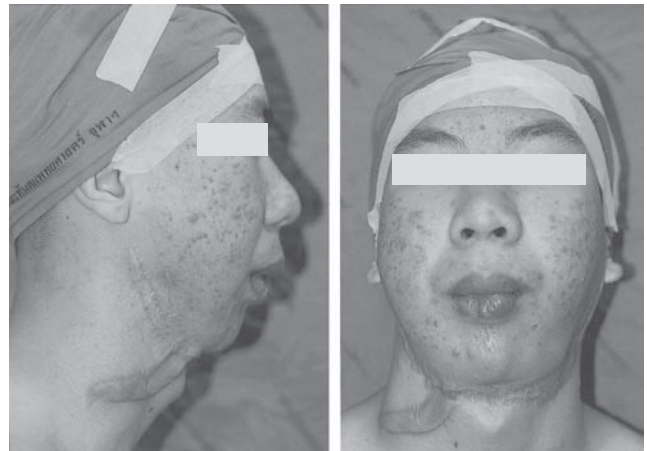
การประเมินลักษณะทางเดินหายใจอย่างละเอียด และวางแผนเตรียมพร้อมเพื่อแก้ปัญหา ตลอดจนเลือกเทคนิคการใส่ท่อช่วยหายใจที่เหมาะสมจะช่วยให้ผู้ป่วยปลอดภัยจากภาวะแทรกซ้อนซึ่งอาจเป็นอันตรายถึงชีวิต โรงพยาบาลคณะทันตแพทยศาสตร์ จุฬาลงกรณ์มหาวิทยาลัยเป็นโรงพยาบาลเฉพาะทางทันตกรรม ให้บริการผ่าตัดแก้ผู้ป่วยศัลยกรรมช่องปาก และแม็กซิลโลเฟเชียลเป็นหลัก วิทยุณีแพทย์จึงพบผู้ป่วยที่มีปัญหาใส่ท่อช่วยหายใจลำบากได้เสมอ บางรายมีปัญหาเร่งด่วนคุกคามชีวิต ผู้รายงานขอเสนอรายงานผู้ป่วย 2 ราย ซึ่งใช้วิธีการใส่ท่อช่วยหายใจต่างกัน รายที่ 1 ใส่ท่อช่วยหายใจโดยใช้เทคนิคไฟเบอร์ออปติกอินทิวเบชัน (fiberoptic intubation) รายที่ 2 เปิดทางเดินหายใจโดยการผ่าหลอดลมคอฉุกเฉิน (emergency tracheostomy) จุดประสงค์ของรายงานเพื่อแสดงให้เห็นถึงความสำคัญของการประเมินผู้ป่วย และการเตรียมความพร้อมในการจัดการกับปัญหาใส่ท่อช่วยหายใจลำบาก

### ผู้ป่วยรายที่ 1

ผู้ป่วยชายไทย อายุ 16 ปี น้ำหนัก 53 กิโลกรัม สูง 168 เซนติเมตร มาโรงพยาบาลครั้งนี้เพื่อรับการผ่าตัดแก้ไขความผิดปกติของขากรรไกรล่างโดยการเสริมสร้างกระดูกด้วยกระดูกเชิงกรานร่วมกับใช้แผ่นโลหะไททาเนียมตามกระดูก (reconstruction of mandible with reconstruction plate and iliac crest graft) ผู้ป่วยเคยได้รับการวินิจฉัยเมื่ออายุ 9 ปี เป็นอาร์เทอร์โอวินัสมาลฟอร์มเมชัน (arteriovenous malformation, AVM) ของขากรรไกรล่าง ขณะนั้นได้รับการทำเอ็มโบลีเซชัน (embolization) ตัดขากรรไกรล่างบางส่วนและเสริมสร้างขากรรไกรล่างด้วยการปลูกกระดูกพร้อมยึดแผ่นโลหะตามกระดูก ผู้ป่วยได้รับการผ่าตัดหลายครั้งภายใต้การดมยาสลบผ่านทางท่อหลอดลมคอ (tracheostomy tube) 1 ปีก่อนผู้ป่วยได้รับการผ่าตัดเสริมสร้างขากรรไกรล่างอีกครั้งและปลูกกระดูกด้วยกระดูกน่องพร้อมหลอดเลือด (microvascularized fibula free flap) ที่โรงพยาบาลจุฬาลงกรณ์ หลังผ่าตัดผู้ป่วยมีปัญหาบาดเจ็บและการกลืน ขยับลิ้นได้น้อย ผู้ป่วยไม่มีประวัติโรคประจำตัวอื่น ๆ

การตรวจร่างกายเพื่อประเมินทางเดินหายใจพบขากรรไกรล่างมีลักษณะสั้น หลุบเข้าด้านในชัดเจน (receding

mandible) (รูปที่ 1) วัดระยะไทโรเมนทาล (Thyromental distance) ได้ 5 เซนติเมตร วัดระยะห่างระหว่างฟันตัดบนและฟันตัดล่าง (interincisor gap) ได้ 3.5 เซนติเมตร อยู่ในเกณฑ์ปกติ แลบลิ้นได้น้อย ตรวจมวลแลมพาทิคลาสซิฟิเคชัน (Mallampati classification) เป็นระดับ 3 มีรอยแผลเป็นจากการเจาะหลอดลมคอครั้งก่อนยาว 1.5 เซนติเมตร จากการทบทวนประวัติการผ่าตัดและดมยาสลบครั้งก่อน ๆ ร่วมกับการตรวจร่างกายบ่งบอกว่าผู้ป่วยน่าจะมีภาวะใส่ท่อช่วยหายใจลำบาก จึงเลือกเทคนิคใส่ท่อช่วยหายใจด้วยกล้องส่องตรวจกล่องเสียงชนิดท่อยืดแก้วนำแสง (fiberoptic laryngoscope) พร้อมทั้งจัดเตรียมอุปกรณ์สำหรับการใส่ท่อช่วยหายใจลำบาก ได้แก่ ท่อช่วยหายใจขนาดต่างๆ ท่อเปิดทางเดินหายใจทางจมูก (nasal airway) ท่อเปิดทางเดินหายใจทางปาก (oral airway) แกนนำร่อง (stylet) ลาริงโกสโคปเบลต (laryngoscope blade) ชนิดและขนาดต่างๆ อุปกรณ์การผ่าหลอดลมคอ เป็นต้น



รูปที่ 1 ภาพถ่ายหน้าตรงและด้านข้างแสดงลักษณะขากรรไกรล่างสั้น หลุบเข้าด้านใน

Fig. 1 Preoperative photographs showed receding mandible.

ผู้ป่วยได้รับไดอะซีแพม (diazepam) 10 มิลลิกรัมรับประทานเป็นยานำก่อนดมยาสลบ (premedication) นำสลบโดยให้ผู้ป่วยสูดดมออกซิเจนความเข้มข้นร้อยละ 100 ร่วมกับการดมสลบซีโวฟลูเรน (sevoflurane) ผ่านหน้ากากครอบหน้า เมื่อผู้ป่วยหมดสติใส่ท่อเปิดทางเดินหายใจทางจมูกทางรูจมูกข้างหนึ่ง ต่อชุดวงจรดมยาสลบเข้ากับปลายท่อเปิดทางเดินหายใจ สอดท่อยืดแก้วนำแสงเข้าไปในรูท่อช่วยหายใจขนาด

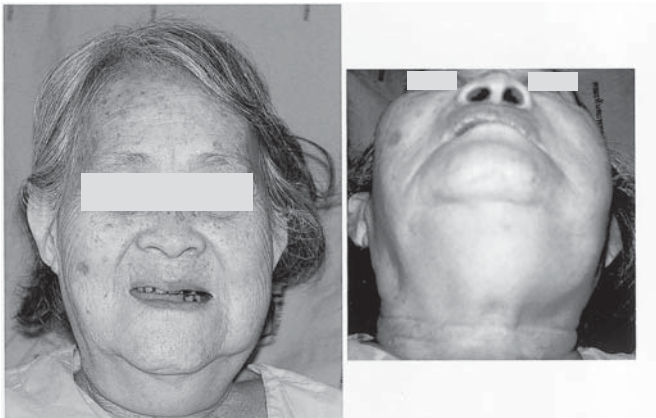เส้นผ่าศูนย์กลางภายใน 7.5 มิลลิเมตรจนปลายพันท่อช่วยหายใจ แล้วสอดท่อใยแก้วนำแสงพร้อมท่อช่วยหายใจเข้าทางรูจมูกอีกข้างให้ลงไปใหนคอหอย (oropharynx) ผ่านฝาปิดกล่องเสียง (epiglottis) กล่องเสียง (larynx) และหลอดลมคอ (trachea) ในที่สุด ขณะท่อใยแก้วผ่านสายเสียง ผู้ป่วยสงบไม่มีอาการช้อนหรือไอ จากนั้นค่อยๆ รูดท่อช่วยหายใจโดยอาศัยท่อใยแก้วเป็นตัวนำร่อง ให้ท่อช่วยหายใจลงไปใหนหลอดลมคอ ผู้ป่วยไอเล็กน้อยขณะท่อช่วยหายใจผ่านสายเสียง ตรวจสอบตำแหน่งของท่อช่วยหายใจใหนหลอดลมคอ พร้อมกับถอยท่อใยแก้วนำแสงออก ใช้เวลาใหนการใส่ท่อช่วยหายใจประมาณ 30 นาที ขณะพยายามใส่ท่อช่วยหายใจ ความเข้มข้นของออกซิเจนใหนเลือดแดง อยู่ใหนช่วงร้อยละ 99-100 ไม่มีอาการแสดงของภาวะทางเดินหายใจอุดตัน ผู้ป่วยได้รับการดมยาสลบด้วยก๊าซไนตรัสออกไซด์ (N<sub>2</sub>O) ออกซิเจน และยาดมสลบไอโซฟลูเรน (isoflurane) ร่วมกับยาหย่อนกล้ามเนื้อและช่วยหายใจ ใช้เวลาใหนการผ่าตัดทั้งสิ้น 6 ชั่วโมง หลังผ่าตัดผู้ป่วยตื่นรู้สึกตัว หายใจเองได้ดี แต่ยังคงมีท่อช่วยหายใจ เมื่อย้ายกลับหอผู้ป่วย จึงให้ท่อออกซิเจน 8 ลิตร/นาที ผ่านท่อนำออกซิเจนและข้อต่อตัวที่ (T-piece) สามารถถอดท่อช่วยหายใจออกได้ในวันรุ่งขึ้น โดยไม่มีอาการแทรกซ้อนใดๆ

## ผู้ป่วยรายที่ 2

ผู้ป่วยหญิงจีน อายุ 75 ปี น้ำหนัก 55 กิโลกรัม สูง 150 เซนติเมตร มาโรงพยาบาลด้วยปัญหาปวดและบวมบริเวณใต้ขากรรไกรล่างด้านซ้ายมา 10 วัน (รูปที่ 2) 3 สัปดาห์ก่อนมีอาการปวดฟันกรามล่างซ้าย ได้รับการผ่าตัดเอาฟันคุดซี่ 38 ออก 10 วันต่อมา เริ่มมีอาการปวด และบวมใต้ขากรรไกรล่างด้านซ้าย ผู้ป่วยได้รับยาปฏิชีวนะแต่รับประทานไม่สม่ำเสมอ ทันตแพทย์ที่ห้องฉุกเฉินให้การวินิจฉัยเบื้องต้นเป็นการติดเชื้อใหนช่องพังผืดซับแมนดิบูลาร์ (submandibular space) ช่องพังผืดซับลิงกิวาล์ (sublingual space) ช่องพังผืดซับเมนทัล (submental space) และช่องพังผืดเทอร์โกแมนดิบูลาร์ (pterygomandibular space) ด้านซ้าย แผนการรักษาคือ ผ่าตัดเจาะระบายหนองออกภายใต้การดมยาสลบร่วมกับให้ยาคลินดาไมซิน (clindamycin) 600 มิลลิกรัม ฉีดเข้าหลอดเลือดดำทุก 6 ชั่วโมง ผู้ป่วยมีโรคประจำตัวเป็นความดันโลหิตสูง และเบาหวาน ได้รับการรักษาและ

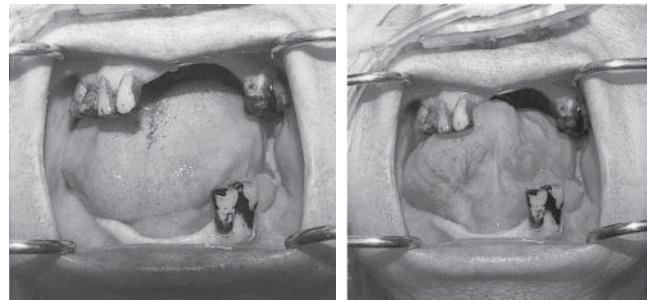
ควบคุมอาการอย่างสม่ำเสมอด้วยยาเอนนาลาพริล (enalapril) นิคาร์ดิพิน (nicardipine) และไกลเบนคลาไมด์ (glibenclamide) อย่างไรก็ตามได้ส่งผู้ป่วยปรึกษาอายุรแพทย์เพื่อประเมินสภาพร่างกาย และเตรียมความพร้อมก่อนผ่าตัด อายุรแพทย์ให้ควบคุมความดันเลือดด้วยยาเดิม ควบคุมระดับน้ำตาลด้วยการฉีดอินซูลิน (insulin) ตามระดับน้ำตาลที่ตรวจพบ และให้ความเห็นว่าผู้ป่วยมีความเสี่ยงต่อการผ่าตัดในระดับต่ำถึงปานกลาง คืนวันก่อนผ่าตัดผู้ป่วยเริ่มมีอาการหายใจไม่สะดวกต้องนอนศีรษะสูง ตรวจใหนช่องปากพบว่าพื้นช่องปากบวมเล็กน้อยเป็ดต้นยกขึ้น (รูปที่ 3) อาการบวมได้ขยายไปยังช่องพังผืดด้านขวาซึ่งเป็นลักษณะของลูดวิกส์แองไจนา (Ludwig's angina)

ผู้ป่วยมาห้องผ่าตัดใหนสภาพนอนศีรษะสูง รู้สึกตัวดี สูดดมออกซิเจนทางท่อพลาสติกขนาดเล็กใหนทางรูจมูกทั้งสองข้าง (nasal cannula) หายใจ 24 ครั้ง/นาที บริเวณใต้ขากรรไกรล่างและใต้คางมีลักษณะอักเสบ บวม แดงมากขึ้น (รูปที่ 4) ผู้ป่วยอ้าปากได้น้อยร่วมกับมีอาการปวดขณะพยายามอ้าปาก วิศวญญีแพทย์ได้เตรียมอุปกรณ์ช่วยสำหรับการใส่ท่อช่วยหายใจลำบาก รวมทั้งกล่องตรวจกล่องเสียงชนิดท่อใยแก้วนำแสง แต่ใหนเบื้องต้นได้วางแผนจะประเมินสภาพใหนช่องปากว่าสามารถใส่ท่อช่วยหายใจได้หรือไม่โดยวิธีไดเรกต์ลาริงโกสโคปี (direct laryngoscopy) หลังจากใหนผู้ป่วยสูดดมออกซิเจนผ่านหน้ากากนาน 5 นาที ฉีดโพรพอฟอล (propofol) 50 มิลลิกรัมทางหลอดเลือดดำ เพื่อต้องการใหนผู้ป่วยสงบและร่วมมือ แต่ปรากฏว่าผู้ป่วยหมดสติไม่รู้สึกตัว หยุดหายใจ ไม่สามารถเปิดทางเดินหายใจและช่วยหายใจแม้ว่าจะใส่ท่อเปิดทางเดินหายใจทางปากหรือท่อเปิดทางเดินหายใจทางจมูก ได้พยายามทำไดเรกต์ลาริงโกสโคปีเพื่อใส่ท่อช่วยหายใจทางปากแต่ไม่สำเร็จ ขณะนั้นค่าความอิ่มตัวของออกซิเจนใหนเลือดแดงลดลงเรื่อยๆ ถึงร้อยละ 15 ซีพจรเหลือ 20 ครั้ง/นาที จึงให้อะโทรปีน (atropine) 0.6 มิลลิกรัม ทางหลอดเลือดดำ ขณะเดียวกันได้ตัดสินใจผ่าหลอดลมคอฉุกเฉิน โดยวิศวญญีแพทย์ใช้ใบมีดกรีดตามแนวยาวของหลอดลมคอยาวประมาณ 1 เซนติเมตร ใช้ท่อช่วยหายใจขนาดเส้นผ่าศูนย์กลาง 6.5 มิลลิเมตร ดันผ่านรอยมีดเข้าช่องภายในของหลอดลมคอ (รูปที่ 5) ยืนยันว่าท่อช่วยหายใจอยู่ใหนหลอดลมคอโดยตรวจพบค่าความดันของก๊าซคาร์บอนไดออกไซด์ใหนลมหายใจออก (end-tidal carbondioxide



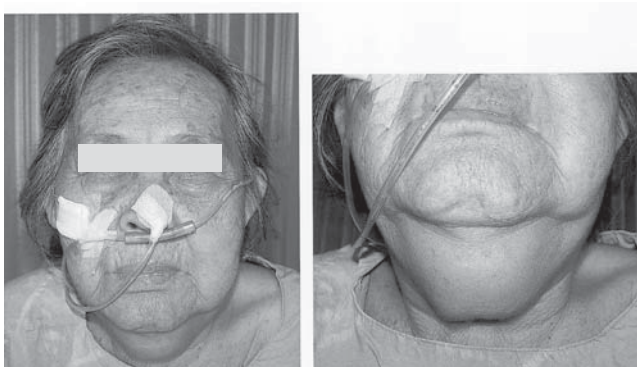รูปที่ 2 ภาพถ่ายผู้ป่วยวันแรกรับเข้าโรงพยาบาลแสดงอาการบวมใต้ขากรรไกรล่างด้านซ้าย

**Fig. 2** The photographs on the first day of admission showed swelling in the left submandibular region.



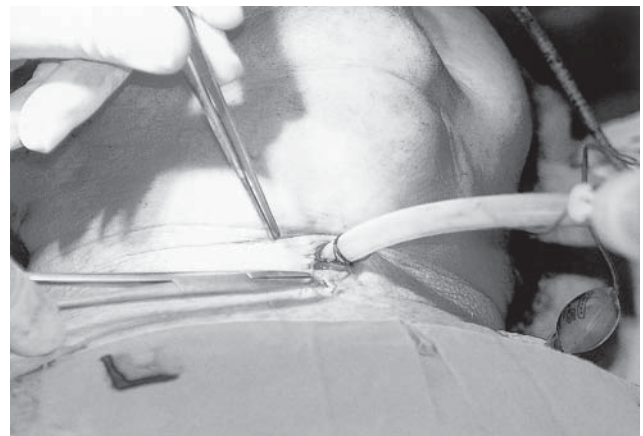
รูปที่ 3 ภาพถ่ายในช่องปากแสดงพื้นช่องปากบวม ลิ้นถูกดันยกขึ้นและไปทางด้านหลัง

**Fig. 3** Intraoral photographs showed swelling of the floor of the mouth, elevation and posterior displacement of the tongue.



รูปที่ 4 ภาพถ่ายหน้าตรงก่อนผ่าตัดแสดงการลุกลามของการอักเสบ

**Fig. 4** Preoperative photographs showed progressive swelling below the entire mandible.



รูปที่ 5 การผ่าหลอดลมคอฉุกเฉินเพื่อแก้ไขภาวะทางเดินหายใจส่วนบนอุดตันสมบูรณ์

**Fig. 5** Emergency tracheostomy was performed to treat complete upper airway obstruction.

tension) จากปลายท่อช่วยหายใจ จากนั้นช่วยหายใจด้วยออกซิเจนความเข้มข้นร้อยละ 100 จนได้ค่าความอิ่มตัวของออกซิเจนในเลือดแดงเท่ากับร้อยละ 100 ซีพจร 96 ครั้ง/นาที ความดันเลือด 180/80 มิลลิเมตรปรอท ให้การดมยาสลบต่อด้วยยาดมสลบซีโวฟลูเรนความเข้มข้นร้อยละ 1 และเฟนทานิล (fentanyl) 40 ไมโครกรัมทางหลอดเลือดดำ ผู้ป่วยได้รับการผ่าตัดระบายหนองร่วมกับถอนฟันซี่ 25-27, 33, 34 ใช้เวลาในการผ่าตัด 1 ชั่วโมง 30 นาที หลังผ่าตัด

ผู้ป่วยฟื้นจากยาสลบ รู้สึกตัวทำตามคำสั่งได้ หายใจเร็ว มีอาการหอบเหนื่อย กระสับกระส่าย จึงช่วยหายใจเป็นระยะๆ ด้วยออกซิเจนความเข้มข้นร้อยละ 100 และฉีดมอร์ฟีน (morphine) 3 มิลลิกรัมทางหลอดเลือดดำ ฟังเสียงปอดทั้งสองข้าง ไม่มีเสียงวีซ (wheeze) และเสียงเครพิเทชัน (crepitation) ค่าความอิ่มตัวของออกซิเจนในเลือดแดง อยู่ระหว่างร้อยละ 95-100 ความดันเลือด 120-150/45-80 มิลลิเมตรปรอท ซีพจรเต้นสม่ำเสมอ 85-105 ครั้ง/นาที ประเมินว่า ผู้ป่วย

หายใจเองไม่เพียงพอจำเป็นต้องใช้เครื่องช่วยหายใจ ต้องได้รับการใส่ท่อช่วยหายใจอย่างต่อเนื่อง และใส่ท่อช่วยหายใจแบบแทรกซ้อนทางระบบหัวใจและหลอดเลือด จึงส่งต่อผู้ป่วยไปรับการรักษาในหออภิบาลผู้ป่วยหนักของโรงพยาบาลตำรวจ ได้ปรึกษาแพทย์เฉพาะทางโสต ศอ นาสิก และอายุรแพทย์โรคหัวใจ เพื่อร่วมให้การรักษ อากาศบวมยุบลงหลังเจาะระบายหนอง 2 วัน ขณะอยู่ในหออภิบาล ผู้ป่วยมีอาการของโรคกล้ามเนื้อหัวใจขาดเลือด และหัวใจล้มเหลว ผลเอ็กซเรย์ฉีดสีวินิจฉัยหลอดเลือดเลี้ยงหัวใจ (coronary angiogram) พบหลอดเลือดหัวใจตีบ ผู้ป่วยได้รับการรักษาต่อเนื่องที่หออภิบาลจนอาการดีขึ้น ได้รับอนุญาตให้กลับบ้านได้หลังจากอยู่โรงพยาบาลนานเกือบ 2 เดือน ปัจจุบันยังแข็งแรงดี มีกิจวัตรประจำวันเป็นปกติ พบแพทย์เพื่อควบคุมโรคอย่างสม่ำเสมอ

## วิจารณ์

ภาวะใส่ท่อช่วยหายใจลำบากในผู้ป่วยที่มารับยาระงับความรู้สึกโดยวิธีดมยาสลบ เป็นภาวะที่วิสัญญีแพทย์สมควรประเมินให้ได้ก่อนล่วงหน้า เพื่อจะได้วางแผนและเตรียมพร้อมจัดการแก้ไขปัญหาย่างเหมาะสม จากแหล่งข้อมูลฟ้องร้องค่าเสียหายจากความผิดพลาดทางวิสัญญีในต่างประเทศ พบว่าร้อยละ 6.4 มีสาเหตุจากการใส่ท่อช่วยหายใจลำบาก (difficult tracheal intubation) ส่งผลให้มีผู้ป่วยเสียชีวิต และพิการทางสมอง เนื่องจากภาวะขาดออกซิเจน ถึงร้อยละ 46 และร้อยละ 11 ตามลำดับ<sup>2</sup>

การซักประวัติ ตรวจร่างกาย โดยเฉพาะกายวิภาคของใบหน้า ช่องปาก ทางเดินหายใจส่วนบน และการถ่ายภาพรังสีที่จำเป็น จะช่วยบ่งบอกได้ว่าผู้ป่วยน่าจะมีภาวะใส่ท่อช่วยหายใจลำบาก (difficult airway) ซึ่งมีความหมายรวมถึงความยากในการรักษาทางเดินหายใจ (maintain airway) เพื่อช่วยการหายใจผ่านหน้ากากช่วยหายใจ (difficult ventilation) และความยากในการใส่ท่อช่วยหายใจ (difficult intubation)<sup>3</sup>

ผู้ป่วยรายที่ 1 ประเมินภาวะใส่ท่อช่วยหายใจลำบากได้จากประวัติการผ่าตัดและดมยาสลบครั้งก่อน ๆ หลายครั้ง ร่วมกับลักษณะความผิดปกติทางกายวิภาคของใบหน้าและทางเดินหายใจส่วนบน แต่คาดว่าจะสามารถรักษาทางเดินหายใจและช่วยการหายใจผ่านหน้ากากช่วยหายใจได้

เนื่องจากผู้ป่วยปฏิเสธการใส่ท่อช่วยหายใจในขณะที่ยังรู้สึกตัว จึงเลือกเทคนิคใส่ท่อช่วยหายใจโดยอาศัยกล้องตรวจกล่องเสียงชนิดท่อใยแก้วนำแสงหลังจากให้การระงับความรู้สึกด้วยการสูดดมยาสลบผ่านทางท่อเปิดทางเดินหายใจทางจมูก โดยให้ผู้ป่วยหายใจเองสลับการช่วยหายใจเป็นครั้งคราว และต้องรักษาระดับการระงับความรู้สึกไม่ให้ลึกเกินจนผู้ป่วยหายใจเองไม่เพียงพอหรือจนกดปฏิกิริยาตอบสนองไวของกล่องเสียง การใช้ท่อใยแก้วนำแสงเป็นแกนนำร่องช่วยให้สามารถมองเห็นลักษณะทางกายวิภาคของทางเดินหายใจในขณะที่ใส่ท่อช่วยหายใจ<sup>4</sup> ทำให้ใส่ท่อช่วยหายใจได้ราบรื่น แต่ผู้ป่วยติดต้องได้รับการฝึกฝนเป็นพิเศษ

ผู้ป่วยรายที่ 2 ได้รับการวินิจฉัยในขั้นต้นเป็นการติดเชื้อในช่องพังผืดหลายช่องบริเวณขากรรไกรล่างด้านซ้าย ผู้ป่วยได้รับยาปฏิชีวนะฉีดเข้าหลอดเลือดดำในระหว่างขั้นตอนการส่งปรึกษาอายุรแพทย์ แต่การติดเชื้อได้ลุกลามจนมีลักษณะของลุดวิกส์แองเจนา มีการบวมของพื้นช่องปาก ทำให้ลิ้นถูกเบียดดันยกขึ้นและไปด้านหลังจนเกิดการอุดตันของทางเดินหายใจบางส่วน เมื่อให้ยานอนหลับขนาดต่ำเพื่อให้ผู้ป่วยสงบและร่วมมือ แต่ผู้ป่วยมีความไวในการตอบสนองต่อยาเนื่องจากอายุมากร่วมกับมีการติดเชื้อรุนแรง ทำให้ผู้ป่วยหมดสติและหยุดหายใจ ปัญหาวิกฤตในขณะนั้นคือไม่สามารถช่วยการหายใจผ่านหน้ากากช่วยหายใจได้เลย เกิดภาวะทางเดินหายใจอุดตันอย่างสมบูรณ์ ผู้ป่วยจะเสียชีวิตจากภาวะขาดออกซิเจนจึงจำเป็นต้องผ่าหลอดลมคอฉุกเฉินเพื่อเปิดทางเดินหายใจและช่วยการหายใจทันที

การจัดการกับทางเดินหายใจที่เหมาะสมและปลอดภัยในกรณีที่ประเมินพบว่าผู้ป่วยมีปัญหาใส่ท่อช่วยหายใจลำบาก จะต้องทำในขณะที่ผู้ป่วยยังรู้สึกตัว หรืออาจให้ยาสงบประสาทขนาดต่ำเพียงเพื่อให้ผู้ป่วยสงบ ลดความวิตกกังวลเท่านั้น เพราะในขณะตื่นแรงดึงตัวของกล้ามเนื้อจะช่วยรักษาทางเดินหายใจและช่วยแยกโครงสร้างที่ประกอบเป็นทางเดินหายใจส่วนบนออกจากกัน ได้แก่ โคนลิ้น วาลเล็คูลา (vallecula) ฝาปิดกล่องเสียง กล่องเสียง และผนังคอหอยด้านหลัง (posterior pharyngeal wall)<sup>5</sup>

วิธีที่ดีที่สุดและปลอดภัยที่สุดซึ่งเป็นที่ยอมรับในการเปิดทางเดินหายใจในผู้ป่วยลุดวิกส์แองเจนา คือการเลือกที่จะ

ผ่าหลอดลมคอ (elective tracheostomy)<sup>6-8</sup> ขณะที่ผู้ป่วยรู้สึกตัวภายใต้การฉีดยาเฉพาะที่ แต่อาจเลือกใช้เทคนิคอื่นๆ เช่น ใส่ท่อช่วยหายใจทางจมูกวิธีอ้อม หรือใส่โดยอาศัยท่อใยแก้วนำแสงในขณะที่ยังรู้สึกตัวดี (awake blind nasal intubation, awake fiberoptic intubation) หรือไดเรกต์ลาริงโกสโคปี ภายใต้ยาดมสลบ<sup>9</sup> (ในผู้ป่วยที่คาดว่าสามารถเปิดทางเดินหายใจและช่วยการหายใจได้) การจะเลือกเทคนิคใดขึ้นกับปัจจัยต่างๆ ได้แก่ สภาพของผู้ป่วยในขณะนั้น ประสิทธิภาพของวิสัญญีแพทย์ ความพร้อมของอุปกรณ์เครื่องมือ ตลอดจนแพทย์ผู้ช่วยซึ่งมีความสามารถในการผ่าหลอดลมคอฉุกเฉินหรือเจาะผนังไครโคไทรอยด์ (cricothyrotomy) ได้ทันทีเมื่อจำเป็น<sup>10</sup> ขณะที่ใส่ท่อช่วยหายใจผ่านหลอดลมคอโดยเฉพาะอย่างยิ่งเมื่อใช้เทคนิคใส่ท่อช่วยหายใจทางจมูกวิธีอ้อมจะต้องระวังไม่ให้ท่อช่วยหายใจครูดกับเยื่อในปากและลำคอซึ่งบวมจากการอักเสบทำให้เกิดเลือดออกหรือทำให้ฝีแตก เลือดและหนองไหลลงสู่หลอดลมออกสู่ทางเดินหายใจ ดังนั้น จึงแนะนำให้หลีกเลี่ยงการใส่ท่อช่วยหายใจทางจมูกวิธีอ้อมในผู้ป่วยลุดวิกส์แองเจนา<sup>11</sup>

ความผิดพลาดในการจัดการกับทางเดินหายใจของผู้ป่วยรายที่ 2 คือไม่สามารถประเมินความรุนแรงของพยาธิสภาพในช่องปากได้ถูกต้องตามสภาพที่แท้จริง จึงไม่ได้เตรียมความพร้อมสำหรับการผ่าตัดเปิดทางเดินหายใจ (surgical airway) เพื่อแก้ไขภาวะทางเดินหายใจอุดกั้นเฉียบพลันขาดอุปกรณ์ช่วยการหายใจในกรณีที่ไม่สามารถช่วยการหายใจด้วยหน้ากากช่วยหายใจ เช่น หน้ากากครอบกล่องเสียง (laryngeal mask airway) ท่อช่วยหายใจแบบร่วม (esophageal tracheal combitube) รวมทั้งขาดแพทย์ผู้ช่วยที่มีประสิทธิภาพและความสามารถอยู่ให้ความช่วยเหลือเมื่อเกิดภาวะฉุกเฉินขึ้นในห้องผ่าตัด ผู้ป่วยรายนี้แม้ว่าจะรอดชีวิตและไม่มีภาวะพิการทางสมอง แต่ภาวะขาดออกซิเจนที่เกิดขึ้นอาจเป็นปัจจัยที่ส่งผลให้เกิดภาวะแทรกซ้อนทางระบบหัวใจและหลอดเลือด สิ่งที่ได้เรียนรู้จากผู้ป่วยคือ จะต้องมีการประเมินอย่างละเอียดว่าผู้ป่วยรายใดมีความเสี่ยงในการเกิดภาวะใส่ท่อช่วยหายใจลำบาก เตรียมอุปกรณ์เครื่องมือให้พร้อมโดยเฉพาะอย่างยิ่งการเตรียมพร้อมเพื่อเปิดทางเดินหายใจในภาวะฉุกเฉิน และควรพิจารณาส่งต่อผู้ป่วยเพื่อรับ

การรักษาในโรงพยาบาลที่มีศักยภาพสูงกว่า โดยคำนึงถึงประโยชน์และความปลอดภัยของผู้ป่วยเป็นสำคัญ

## สรุป

รายงานผู้ป่วย 2 ราย ที่มีปัญหาใส่ท่อช่วยหายใจลำบาก ผู้ป่วยรายแรกใส่ท่อช่วยหายใจด้วยกล้องตรวจกล่องเสียงชนิดท่อใยแก้วนำแสงภายใต้การดมยาสลบโดยให้ผู้ป่วยหายใจเอง ผู้ป่วยรายที่ 2 ได้รับการผ่าหลอดลมคอฉุกเฉินเพื่อเปิดทางเดินหายใจเนื่องจากผู้ป่วยหยุดหายใจและเกิดภาวะทางเดินหายใจอุดกั้นเฉียบพลันหลังจากได้รับยาสงบประสาท จุดประสงค์การรายงานต้องการให้แพทย์ผู้เกี่ยวข้องกับการดูแลผู้ป่วยตระหนักถึงความเสี่ยงถึงอันตรายแก่ชีวิตจากภาวะใส่ท่อช่วยหายใจลำบาก รวมทั้งความสำคัญของการประเมินผู้ป่วยและการเตรียมความพร้อมที่เหมาะสม

## กิตติกรรมประกาศ

ผู้รายงานขอขอบคุณวิสัญญีพยาบาล โรงพยาบาล คณะทันตแพทยศาสตร์ และทันตแพทย์ประจำบ้านสาขาศัลยศาสตร์ช่องปากและแม็กซิลโลเฟเชียล ที่ได้มีส่วนร่วมเป็นอย่างมากในการช่วยเหลือให้ผู้ป่วยปลอดภัย

## เอกสารอ้างอิง

1. Wilson IH, Kopf A. Prediction and management of difficult tracheal intubation. Update in Anaesthesia, issue 9 (1998) article 9. Available from: [http://www.nda.ox.ac.uk/wfsa/html/u09/u09\\_025.htm](http://www.nda.ox.ac.uk/wfsa/html/u09/u09_025.htm).
2. Miller CG. Management of the difficult intubation in closed malpractice claims, ASA Newsletter 64(6): 13-6&19, 2000. Available from: [http://ddepts.washington.edu/asaccp/ASA/Newsletters/asa64\\_6\\_7\\_13\\_16.shtml](http://ddepts.washington.edu/asaccp/ASA/Newsletters/asa64_6_7_13_16.shtml).
3. Benumof JL. Definition and incidence of the difficult airway. In: Benumof JL, editor. Airway management principles and practice. St. Louis: Mosby-Year Book, 1996:121-5.
4. Benumof JL. The American Society of Anesthesiologists' management of the difficult airway algorithm and explanation-analysis of the algorithm. In: Benumof JL, editor. Airway management principles and practice. St. Louis: Mosby-Year Book, 1996:143-56.

5. Neff SPW, Merry AF, Anderson B. Airway management in Ludwig's angina. *Anaesth Intensive Care*. 1999;27:659-61.
6. Marple BF, Quinn FB, Shockley WW. Ludwig angina: a review of current airway management. *Arch Otolaryngol Head Neck Surg*. 1999;125(5):596-600.
7. พงษ์ธารา วิจิตรเวชไพศาล. การใส่ท่อช่วยหายใจ. พิมพ์ครั้งที่หนึ่ง. กรุงเทพมหานคร: พี.เอ. ลีฟวิ้ง, 2539:285-95.
8. Takroui MSM, El-Bakry AA, El-Dawlatly AA, Jandali ST, Akkielah A, Romdhane K, et al. Management of unpredicted difficult tracheal intubation due to soft tissue swelling: a report of five cases. *The internet Journal of Anesthesiology*. 2003;7:1-9. Available from: <http://www.ispub.com/ostia/index.php?xmlFilePath=journals/ija/vol7n1/swelling.xml>.
9. Loughnan TE, Allen DE. Ludwig's angina, the anaesthetic management of nine cases. *Anaesthesia*. 1985;40:295-7.
10. Spitianic SJ, Sucov A. Ludwig's angina: case report and review. *J Emerg Med*. 1995;13(4):499-503.

# Difficult airway in patients with oral and maxillofacial surgery: case report

Jirawan Jirakijja M.D.

Department of Surgery, Faculty of Dentistry, Chulalongkorn University

---

## Abstract

General anesthesia for patients undergoing surgery in the oral and maxillofacial region may be complicated. The anesthesiologist frequently faces the condition that makes mask ventilation and tracheal intubation potentially difficult. A careful preoperative airway assessment and proper preparation are essential for safe anesthesia. This is a report of two patients with different management of difficult airway problems. Case I: a 16-year-old man was scheduled for reconstruction of mandible with titanium reconstruction plate and iliac crest graft. His abnormal anatomic features were short, receding mandible and fixed tongue which were due to his previous operations. The airway was successfully secured with a fiberoptic-guided intubation under inhalation anesthesia. Case II: a 75-year-old woman presented with recent surgical removal of impaction and subsequently developed Ludwig's angina. She was scheduled for incision and drainage under general anesthesia. The plan for airway management was initially to examine the patient's airway by direct laryngoscopy under intravenous sedation. When sedatives was administered, the patient became unconscious and developed complete upper airway obstruction. It was impossible to ventilate the patient via a face mask resulting in desaturation and bradycardia. Emergency tracheostomy was performed. The surgery was carried out after stabilizing the patient's condition. At the end of the procedure the patient was fully awake but exhibited respiratory insufficiency. She was transferred to the intensive care unit in the Police General Hospital where she developed cardiovascular complications. However, she was discharged home 2 months after admission without serious morbidity.

(CU Dent J. 2005;28:51-8)

**Key words:** *difficult airway; general anesthesia; oral and maxillofacial surgery*

---